

Erica Regina Ribeiro Sady<sup>1</sup>, Lígia Junqueira<sup>1</sup>,  
Viviane Cordeiro Veiga<sup>1</sup>, Salomón Soriano  
Ordinola Rojas<sup>1</sup>

# Teste de apneia para diagnóstico de morte encefálica em adultos sob oxigenação por membrana extracorpórea: revisão

*Apnea test for brain death diagnosis in adults on extracorporeal membrane oxygenation: a review*

1. Unidade de Terapia Intensiva Neurológica, Hospital Beneficência Portuguesa - São Paulo (SP), Brasil.

## RESUMO

Entre as potenciais complicações da oxigenação por membrana extracorpórea, as disfunções neurológicas, incluindo morte encefálica, não são desprezíveis. No Brasil, o processo diagnóstico é regulamentado pela resolução 2.173 de 2017 do Conselho Federal de Medicina. Entre os testes diagnósticos, está o de apneia, que objetiva verificar se existe resposta ventilatória ao estímulo hipercápnico. Contudo, trocas gasosas, incluindo a remoção de dióxido de carbono, são mantidas sob oxigenação por membrana extracorpórea, tornando o teste desafiador. Somado ao fato de que a citada resolução não contempla as especificidades do processo diagnóstico sob oxigenação por membrana extracorpórea, publicações sobre o tema são escassas. Esta revisão objetivou identificar estudos de casos (e/ou séries de casos) publicados nas bases PubMed<sup>®</sup> e Cochrane que descrevessem o processo. Foram identificadas 17 publicações (2011 - 2019). As estratégias práticas descritas foram: prover oxigenação

suplementar pré-teste, via ventilador mecânico e oxigenação por membrana extracorpórea (fração inspirada de oxigênio = 1,0), e, ao início do teste, titular o *sweep flow* (0,5 - 1,0L/minuto), a fim de minimizar a remoção de dióxido de carbono. Recomenda-se também incrementar o fluxo sanguíneo e/ou do *sweep* ante hipoxemia e/ou hipotensão, podendo associar à infusão de fluidos e/ou ao escalonamento de drogas inotrópicas/vasoativas. Se o limiar da pressão parcial de dióxido de carbono não for alcançado, repetir o teste sob suplementação de dióxido de carbono exógeno ao circuito é uma alternativa. Finalmente, nos casos de oxigenação por membrana extracorpórea venoarterial, para mensurar a variação de gases e excluir hipóxia diferencial, recomenda-se coletar amostras sanguíneas provenientes das circulações nativa e extracorpórea (pós-oxigenador).

**Descritores:** Oxigenação por membrana extracorpórea; Morte encefálica/diagnóstico; Testes imediatos; Unidades de terapia intensiva

**Conflitos de interesse:** Nenhum.

Submetido em 28 de outubro de 2019  
Aceito em 28 de janeiro de 2020

### Autor correspondente:

Erica Regina Ribeiro Sady  
Unidade de Terapia Intensiva Neurológica  
Hospital Beneficência Portuguesa  
Rua Maestro Cardim, 769 - Bela Vista  
CEP: 01323-900 - São Paulo (SP), Brasil  
E-mail: erica.sady@yahoo.com.br

**Editor responsável:** Glauco Adrieno Westphal

DOI: 10.5935/0103-507X.20200048

## INTRODUÇÃO

A oxigenação por membrana extracorpórea (ECMO) é uma terapia de suporte de vida destinada a assistir as funções cardíaca e/ou respiratória.<sup>(1)</sup> Seu papel está estabelecido em casos mais graves e refratários às terapêuticas convencionais, que, todavia, devem ser potencialmente reversíveis.<sup>(1,2)</sup>

Segundo as recomendações da *Extracorporeal Life Support Organization* (ELSO) para adultos, a ECMO para suporte respiratório deve ser considerada



em casos de insuficiência respiratória aguda hipoxêmica, tal como na síndrome do desconforto respiratório agudo; síndromes de retenção de dióxido de carbono a despeito de elevada pressão de platô na ventilação mecânica (VM); fístulas aéreas severas e/ou necessidade de intubação durante a espera de transplante pulmonar.<sup>(3)</sup>

Para suporte cardiovascular, as indicações são choque cardiogênico refratário, evidenciado por inadequada perfusão tissular, secundária à hipotensão e ao baixo débito cardíaco, a despeito de adequado volume intravascular, administração de fluidos, inotrópicos e/ou vasoconstritores; e assistência com balão intra-aórtico, quando apropriado.<sup>(4)</sup> Além destas, a ECMO também está indicada em casos de imediato colapso cardiorrespiratório e, em algumas situações, choque séptico.<sup>(4)</sup>

Entre as potenciais complicações, a incidência de disfunções neurológicas não é desprezível. Considerando a tendência a estarem subestimados por limitações diagnósticas, calcula-se que 7 - 50% dos indivíduos sob ECMO apresentem múltiplas condições, dentre as quais, morte encefálica (ME).<sup>(5,6)</sup> Dados demonstram que esta última ocorre em 21 - 28% dos indivíduos sob ECMO com complicações neurológicas.<sup>(5-7)</sup>

No Brasil, o processo diagnóstico de ME é regulamentado pelo Conselho Federal de Medicina (CFM) por meio da resolução 2.173, de 23 de novembro de 2017.<sup>(8)</sup> Entre os testes diagnósticos, está o de apneia, que objetiva comprovar a ausência de atividade respiratória na presença de hipercapnia.<sup>(8)</sup> Entretanto, sob ECMO, a remoção de dióxido de carbono é mantida pela membrana do oxigenador, a despeito da ausência de atividade respiratória.<sup>(9)</sup> Por isso, são necessários ajustes de parâmetros do dispositivo, para que o teste seja passível de confirmação.

A fim de que se conheçam os aspectos práticos da execução do teste de apneia para o diagnóstico de ME em indivíduos adultos sob ECMO, o objetivo deste estudo foi realizar uma revisão da literatura sobre o tema.

## MÉTODOS

Foi realizada busca nas bases de dados PubMed® e Cochrane por meio das palavras-chave e operadores assim combinados: (“*brain death*”) OR (“*apnea test*”) AND (“*extracorporeal membrane oxygenation*” OR “*ECMO*”). Não foi feita restrição quanto à data de publicação dos estudos. Os critérios de inclusão foram estudos de caso ou séries de casos com indivíduos adultos sob ECMO,

em qualquer modalidade, com suspeita diagnóstica de morte encefálica, cuja execução do teste de apneia tivesse sido descrita. Após identificação da temática pelo título, deu-se a leitura dos resumos, confirmando-se a inclusão após sua leitura na íntegra. Adicionalmente, a bibliografia citada por estes foi pesquisada e incorporada, se atendidos os critérios de inclusão anteriormente descritos. Estudos não indexados pelas bases citadas, incluindo pôsteres de congressos, também foram incluídos, desde que atendessem aos critérios de inclusão. A figura 1 ilustra o processo.

## RESULTADOS

Foram identificados 76 estudos a partir da busca nas bases de dados via uso das palavras-chave especificadas. Dentre estes estudos, 61 foram selecionados a partir da leitura do título. Após a leitura na íntegra, 11 foram selecionados. Adicionalmente, oito estudos foram identificados nas referências dos estudos primários e por meio de busca manual de publicações não indexadas pelas bases citadas, incluindo pôsteres de congressos. Destes, dois foram excluídos, por não fazerem descrição da execução do teste de apneia. Assim, esta revisão compôs-se de 17 estudos de casos ou série de casos (67 indivíduos), publicados entre 2011 e 2019, que descreveram o teste de apneia em indivíduos adultos sob ECMO.

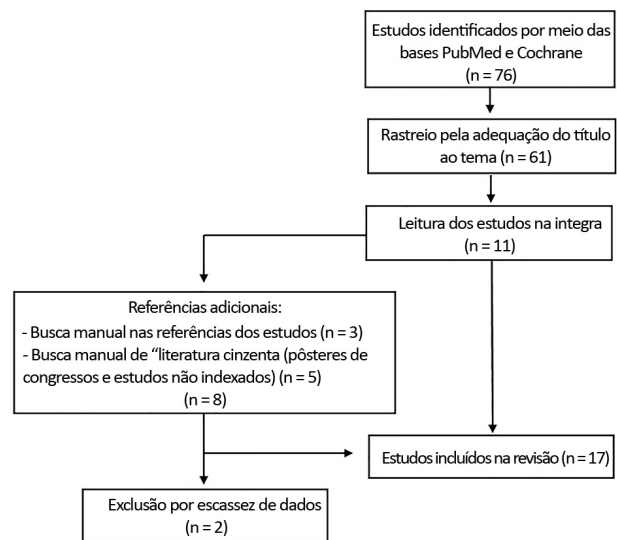


Figura 1 - Diagrama de fluxo do processo de busca de estudos.

## DISCUSSÃO

### Aspectos práticos do teste de apneia sob oxigenação por membrana extracorpórea

A complexidade da execução do teste de apneia é considerada maior nas situações de suporte de vida extracorpóreo, o que pode ser atribuído a múltiplos fatores, como raridade do procedimento; reduzida experiência prática dos avaliadores; e instabilidade fisiológica própria, que decorre da condição de ME, somada à gravidade da condição que motivou a instituição desse tipo de suporte, bem como a presença de multimorbidades - frequentes no doente crítico.

Destaca-se também a interação entre os efeitos pró-inflamatórios da exposição às superfícies sintéticas do dispositivo de ECMO que, em um ambiente de acidemia, como o gerado durante o teste de apneia, predispõe à instabilidade.

Todavia, apenas cinco estudos relataram que os testes foram interrompidos, sendo que um destes foi motivado por detecção de esforço respiratório após estímulo hipercápnico, e os demais, por instabilidade clínica.<sup>(10-14)</sup> Instabilidade hemodinâmica foi descrita por apenas três estudos.<sup>(10-12)</sup> Destes, apenas um foi interrompido por refratariedade às intervenções de resgate.<sup>(12)</sup>

Assim, nos casos de instabilidade hemodinâmica, considerando que na ECMO venoarterial há presumida disfunção cardíaca, o manejo objetiva aumentar o suporte extracorpóreo via escalonamento do fluxo sanguíneo da ECMO, associado ou não à infusão de fluidos e/ou ao escalonamento de drogas inotrópicas.<sup>(10)</sup> Por outro lado, frente à ECMO venovenosa, cuja provável causa da hipotensão pode estar relacionada à hipoxemia severa, além de prover oxigenoterapia suplementar, deve-se prevenir o derrecrutamento alveolar usando-se válvula de pressão expiratória final positiva (PEEP), ou seja, pressão positiva contínua nas vias aéreas (CPAP), externa ou no próprio VM.<sup>(9)</sup>

Além disso, pode-se associar, se necessário, o escalonamento de fluxo sanguíneo da ECMO, de drogas vasoativas e, por último, do *sweep flow*. Este último, contudo, exige atenção, pois pode aumentar a remoção do dióxido de carbono. Há também a sugestão de realizar a infusão de fluidos.<sup>(9)</sup> Entretanto, se o cenário é de lesão pulmonar subjacente, consideramos que esta estratégia deve ser utilizada com cautela.

Na ausência de instabilidade hemodinâmica, conforme observado nos estudos revisados, deve-se manter fixo o valor do fluxo sanguíneo.<sup>(2,12-24)</sup> Em casos de instabilidade refratária aos ajustes recomendados, deve-se interromper o teste.

Hipoxemia também é uma complicação potencial. Apesar de mais frequente que a hipotensão arterial, foi descrita por apenas quatro estudos.<sup>(10,12,13,23)</sup>

Alguns advogam que a suplementação de oxigênio durante o teste não seria necessária para todos os casos sob ECMO, uma vez que adequada troca gasosa seria garantida se programado o dispositivo para prover fluxo sanguíneo a 75 - 80% do débito cardíaco - conduta descrita por dois estudos.<sup>(2,18)</sup> Todavia, a maioria sugere que deve-se prover oxigenoterapia suplementar, a fim de manter a estabilidade do potencial doador. Por isto, é unânime a recomendação a favor de realizar adequada pré-oxigenação, durante, aproximadamente, 10 minutos com fração inspirada de oxigênio (VM) = 1,0 (100%) e fração de oxigênio ofertado (ECMO) = 1,0 (100%).<sup>(2,12-25)</sup>

Na maioria dos casos revisados, foi realizada a desconexão do ventilador, tendo sido associada oxigenoterapia suplementar via cateter ou tubo T.<sup>(10,12-14,16,17,22,23)</sup> O uso de PEEP também foi frequente. Nestes casos, foi instituída a válvula externa acoplada ao tubo endotraqueal via tubo T (CPAP 5 - 10cmH<sub>2</sub>O) ou acoplada à bolsa de ressuscitação (*bag valve* ou AMBU<sup>®</sup>). Além disso, em um dos casos, a PEEP foi ofertada no próprio ventilador.<sup>(10,12,16)</sup>

Adicionalmente, nos casos de disfunção respiratória importante, ou apenas objetivando manter íntegra a função pulmonar para fins de transplante, os estudos fizeram referência à Giani et al., que propuseram, como intervenção protocolar, realizar manobra de recrutamento alveolar, pré e pós-teste.<sup>(10)</sup>

Além das estratégias anteriormente citadas, pode-se recorrer ao escalonamento do fluxo sanguíneo - ECMO e/ou ao reescalonamento cauteloso do *sweep flow*, nos casos em que ele foi reduzido a valores muito baixos (< 0,5L/minuto).<sup>(12)</sup> Nas situações refratárias, o teste deve ser interrompido.

Nos casos de ECMO venoarterial, Ihle et al. alertam para o fato de que pode ocorrer do tecido cerebral ser exposto à hipóxia diferencial, que pode não ser detectada pela gasometria arterial, quando a amostra sanguínea deriva apenas da circulação nativa, por exemplo.<sup>(12)</sup> Isto ocorre nos casos em que o ponto

de *shunt* entre esta e a circulação extracorpórea ocorre em local mais distal da aorta.<sup>(12)</sup>

Nessa situação, o hemisfério cerebral direito (ou ambos os hemisférios cerebrais, a depender da localização do ponto de *shunt*) seria perfundido pelo fluxo sanguíneo anterógrado, proveniente da circulação pulmonar.<sup>(12)</sup> Na situação de função cardíaca preservada associada à disfunção respiratória importante, estas regiões estariam expostas à hipóxia, enquanto o hemisfério cerebral esquerdo estaria exposto à condição de normóxia, já que seria perfundido com fluxo sanguíneo retrógrado, proveniente da ECMO.<sup>(12)</sup>

Todavia, como é difícil a exata determinação desse ponto de *shunt*, os autores consideram mandatório coletar amostra sanguínea do circuito após o oxigenador da ECMO, além da amostra do leito arterial na via mais periférica (artéria radial direita para canulação fêmoro-femoral, ou femoral para canulação axilar).<sup>(12)</sup> Por essa razão, em recente publicação, os autores recomendam, então, que deve-se buscar como alvo saturação de oxigênio > 88% nas duas amostras, garantindo-se que ambos os hemisférios cerebrais não estão sendo expostos à hipóxia diferencial.<sup>(12)</sup>

Além das complicações descritas, o manejo relacionado à remoção do dióxido de carbono via ECMO merece destaque, uma vez que a ausência de movimentos respiratórios ante a hipercapnia é assumida como prova compatível com o diagnóstico de ME.<sup>(8)</sup>

Sabe-se que, se o fluxo sanguíneo da ECMO é mantido constante, a concentração de dióxido de carbono varia de modo inverso, embora não em proporção direta, ao *sweep flow*.<sup>(9,15)</sup> Por isto, se não forem realizados ajustes deste parâmetro, não é possível evidenciar hipercapnia acima do limiar exigido para validação do teste de apneia.

Assim, embora dois estudos tenham descrito que o *sweep flow* foi interrompido, há uma tendência em recomendar que, no início do teste de apneia, o *sweep flow* seja reduzido.<sup>(16,17)</sup> Os valores mais frequentemente utilizados foram 0,5 - 1,0L/minuto.<sup>(2,10,12,13,15,18-23-25)</sup> Além disso, em sua maioria, os estudos recomendam contrarredições do *sweep* abaixo de 0,5L/minuto, pois isto poderia predispor à hipoxemia e inviabilizar a conclusão do teste.

Mesmo procedendo com o recomendado previamente, pode ocorrer de não se obter hipercapnia superior limiar exigido pelas diferentes legislações. Além disso, devemos considerar os casos nos quais o

avaliador opta por não reduzir o *sweep flow*, a fim de prevenir hipoxemia secundária.

Nestes casos, a solução proposta por Pirat et al.,<sup>(19)</sup> Champigneulle et al.<sup>(11)</sup> e Beam et al.<sup>(2)</sup> é ofertar dióxido de carbono exógeno ao circuito de ECMO, via adaptador alocado entre o fluxômetro de gás (*blender*) e o oxigenador. O procedimento é relativamente simples, mas requer a administração de dióxido de carbono em fluxo equivalente à taxa estimada de remoção do gás sanguíneo pelo *sweep*.

Assim, em ambas as estratégias, recomenda-se a monitorização contínua da concentração de dióxido de carbono via uso de capnometria, assim como deve ser feito via oximetria de pulso para manutenção de adequada saturação de oxigênio.<sup>(12)</sup> Para isto, coletas de gasometria arterial frequentes podem ser realizadas, a critério do avaliador.<sup>(12)</sup>

Finalmente, nos casos de ECMO venoarterial, além de prevenir hipóxia regional, deve-se garantir que o tronco encefálico, de fato, seja exposto ao estímulo da hipercapnia.<sup>(12,26)</sup> Para tanto, Ihle et al. recomendam mensurar a tensão dos gases sanguíneos da circulação nativa, na via arterial periférica, e da circulação extracorpórea, por coleta no circuito da ECMO, após o oxigenador.<sup>(12)</sup> Estes autores descrevem, inclusive, um caso cujo teste foi invalidado porque a pressão parcial de dióxido de carbono (PaCO<sub>2</sub>) da amostra sanguínea coletada após o oxigenador da ECMO foi inferior ao limiar exigido por aquela legislação (60mmHg), a despeito da tensão da amostra obtida da circulação nativa tenha sido superior ao mesmo.<sup>(12)</sup>

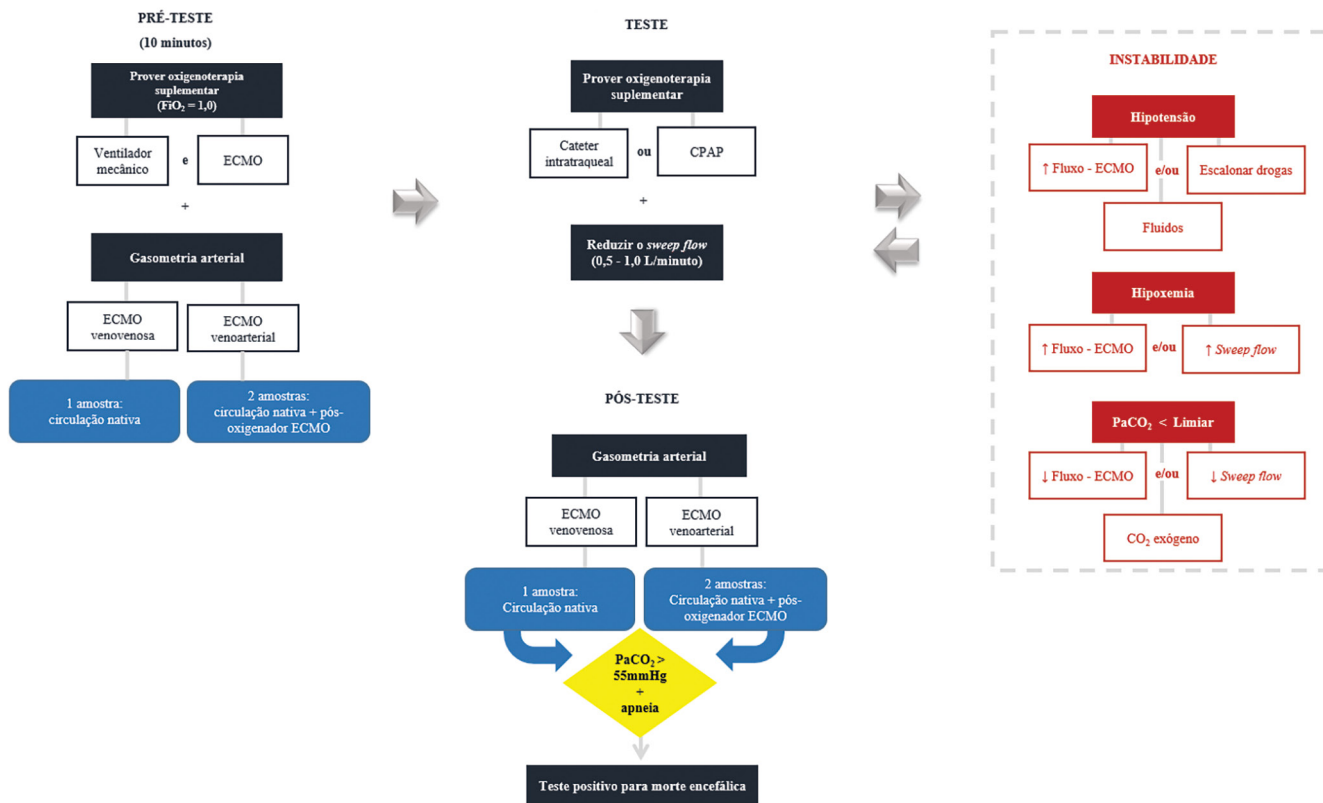
Portanto, PaCO<sub>2</sub> superior ao limiar nas duas amostras seria prova inequívoca de que ambos os hemisférios cerebrais foram expostos a essa concentração do gás, e que, portanto, na ausência de movimento respiratório (apneia), o teste seria, de modo irrefutável, compatível com a condição de ME.<sup>(12)</sup>

Esta estratégia de avaliação dinâmica e contínua da tensão de gases das circulações nativa e extracorpórea, com ajustes de parâmetros em tempo real, apesar de nova, parece ser promissora para auxiliar os profissionais na execução segura do teste de apneia.

Na figura 2, demonstramos as estratégias para o manejo da ECMO durante o teste de apneia.

### Implicações éticas

Estudo brasileiro que realizou análise do efeito econômico do uso da ECMO no país sugeriu que seus custos podem ser aceitáveis.<sup>(27)</sup> Entretanto, os



**Figura 2** - Estratégias para manejo da oxigenação por membrana extracorpórea durante teste de apneia para o diagnóstico de morte encefálica.  $FiO_2$  - fração inspirada de oxigênio; ECMO - oxigenação por membrana extracorpórea; CPAP - pressão positiva contínua nas vias aéreas;  $PaCO_2$  - pressão parcial de dióxido de carbono;  $CO_2$  - dióxido de carbono.

autores reconhecem que não foram considerados, nesta análise, custos associados ao manejo de outras disfunções orgânicas, como o manejo de complicações neurológicas.<sup>(27)</sup>

Logo, empreender esforços para a adequada execução de avaliação diagnóstica de ME em indivíduos sob ECMO é, além de clinicamente necessário, também ético. Isso porque permite, entre outros aspectos, a alocação racional e justa dos recursos nas unidades de terapia intensiva, ao detectar situações em que a manutenção de terapias é fútil, como nos casos de suporte a indivíduos em ME, não candidatos à doação de órgãos. Neste sentido, o Conselho Federal de Medicina, por meio da resolução 1.826/2007, aponta “a legalidade e o caráter ético da suspensão dos procedimentos de suporte terapêutico quando da determinação de morte encefálica de indivíduo não doador de órgãos”.<sup>(28)</sup>

## CONSIDERAÇÕES FINAIS

Esta revisão evidenciou que, apesar dos desafios práticos, a execução do teste de apneia em indivíduos adultos sob oxigenação por membrana extracorpórea, com suspeita clínica de morte encefálica, é viável. O manejo inclui principalmente - mas não exclusivamente - ajustes do *sweep flow* e, nos casos de instabilidade, titulação do fluxo sanguíneo. Adicionalmente, de modo contraintuitivo, verificou-se que foi baixo o relato de complicações.

Esta revisão discutiu estratégias práticas que devem ser consideradas pelos profissionais de saúde, e que, futuramente, podem contribuir para o desenvolvimento de recomendações técnicas nacionais, já que o uso da oxigenação por membrana extracorpórea, inclusive em países em desenvolvimento como o Brasil, é uma realidade.

**ABSTRACT**

Among the potential complications of extracorporeal membrane oxygenation, neurological dysfunctions, including brain death, are not negligible. In Brazil, the diagnostic process of brain death is regulated by Federal Council of Medicine resolution 2,173 of 2017. Diagnostic tests for brain death include the apnea test, which assesses the presence of a ventilatory response to hypercapnic stimulus. However, gas exchange, including carbon dioxide removal, is maintained under extracorporeal membrane oxygenation, making the test challenging. In addition to the fact that the aforementioned resolution does not consider the specificities of the diagnostic process under extracorporeal membrane oxygenation, studies on the subject are scarce. This review aims to identify case studies (and/or case series) published in the PubMed® and Cochrane databases describing the process of brain death diagnosis. A total of 17 publications (2011 - 2019) were identified. The practical strategies described were to provide

pretest supplemental oxygenation via mechanical ventilation and extracorporeal membrane oxygenation (fraction of inspired oxygen = 1.0) and, at the beginning of the test, titrate the sweep flow (0.5 - 1.0L/minute) to minimize carbon dioxide removal. It is also recommended to increase blood flow and/or sweep flow in the presence of hypoxemia and/or hypotension, which may be combined with fluid infusion and/or the escalation of inotropic/vasoactive drugs. If the partial pressure of carbon dioxide threshold is not reached, repeating the test under supplementation of carbon dioxide exogenous to the circuit is an alternative. Last, in cases of venoarterial extracorporeal membrane oxygenation, to measure gas variation and exclude differential hypoxia, blood samples of the native and extracorporeal (post-oxygenator) circulations are recommended.

**Keywords:** Extracorporeal membrane oxygenation; Brain death/diagnosis; Point-of-care testing; Intensive care units

**REFERÊNCIAS**

1. Extracorporeal Life Support Organization (ELSO). What is ECMO? [internet]. [cited 2020 Apr 17]. Available from: <https://www.elseo.org/Resources/WhatIsECMO.aspx>
2. Beam WB, Scott PD, Wijidicks EF. The physiology of the apnea test for brain death determination in ECMO: arguments for blending carbon dioxide. *Neurocrit Care*. 2019;31(3):567-72.
3. Extracorporeal Life Support Organization (ELSO). Guidelines for Adult Respiratory Failure. version 1.4. Agosto 2017. Available from: [https://www.elseo.org/Portals/0/ELSO%20Guidelines%20For%20Adult%20Respiratory%20Failure%201\\_4.pdf](https://www.elseo.org/Portals/0/ELSO%20Guidelines%20For%20Adult%20Respiratory%20Failure%201_4.pdf)
4. Extracorporeal Life Support Organization (ELSO). Guidelines for Adult Cardiac Failure. version 1.3. December 2013. Available from: <https://www.elseo.org/Portals/0/IGD/Archive/FileManager/e76ef78eabcusersshyerdocumentselsoguidelinesforadultcardiacfailure1.3.pdf>
5. Mateen FJ, Muralidharan R, Shinohara RT, Parisi JE, Schears GJ, Wijidicks EF. Neurological injury in adults treated with extracorporeal membrane oxygenation. *Arch Neurol*. 2011;68(12): 1543-9.
6. Thiagarajan RR, Brogan TV, Scheurer MA, Laussen PC, Rycus PT, Bratton SL. Extracorporeal membrane oxygenation to support cardiopulmonary resuscitation in adults. *Ann Thorac Surg*. 2009;87(3):778-85.
7. Lorusso R, Barili F, Mauro MD, Gelsomino S, Parise O, Rycus PT, et al. In-hospital neurologic complications in adult patients undergoing venoarterial extracorporeal membrane oxygenation: results from the Extracorporeal Life Support Organization Registry. *Crit Care Med*. 2016;44(10):e964-72.
8. Brasil. Conselho Federal de Medicina (CFM). Resolução Nº 2.173/2017, de 23 de novembro de 2017. Define os critérios do diagnóstico de morte encefálica. Brasília: DOU Diário Oficial da União. Publicado no D.O.U de 15 de dezembro de 2017, Seção I, p.274-6.
9. Lie SA, Hwang NC. Challenges of brain death and apnea testing in adult patients on extracorporeal membrane oxygenation-A review. *J Cardiothorac Vasc Anesth*. 2019;33(8):2266-72.
10. Giani M, Scaravilli V, Colombo SM, Confalonieri A, Leo R, Maggioni E, et al. Apnea test during brain death assessment in mechanically ventilated and ECMO patients. *Intensive Care Med*. 2016;42(1):72-81.
11. Champigneulle B, Chhor V, Mantz J, Journois D. Efficiency and safety of apnea test process under extracorporeal membrane oxygenation: the most effective method remains questionable. *Intensive Care Med*. 2016;42(6):1098-9.
12. Ihle JF, Burrell AJ, Philpot SJ, Pilcher DV, Murphy DJ, Pellegrino VA. A protocol that mandates postoxygenerator and arterial blood gases to confirm brain death on venoarterial extracorporeal membrane oxygenation. *ASAIO J*. 2020;66(2):e23-e28.
13. Guersch M, Cueva W, Ardelt A, George P, Sarwal A, Nattanmai P, et al. Feasibility of performing apnea test in a brain dead patient on veno-venous extracorporeal membrane oxygenation (ECMO). *Am J Hosp Med*. 2017;1(3):1-7.
14. Iannuzzi M, Marra A, De Robertis E, Servillo G. Apnea test for brain death diagnosis in a patient on extracorporeal membrane oxygenation. *J Anesth Crit Care Open Access* 2014;1(4):00020.
15. Muralidharan R, Mateen FJ, Shinohara RT, Schears GJ, Wijidicks EF. The challenges with brain death determination in adult patients on extracorporeal membrane oxygenation. *Neurocrit Care*. 2011;14(3):423-6.
16. Yang HY, Lin CY, Tsai YT, Lee CY, Tsai CS. Experience of heart transplantation from hemodynamically unstable brain-dead donors with extracorporeal support. *Clin Transplant*. 2012;26(5):792-6.
17. Shah V, Lazaridis C. Apnea testing on extracorporeal membrane oxygenation: case report and literature review. *J Crit Care*. 2015;30(4):784-6.
18. Hoskote SS, Fugate JE, Wijidicks EF. Performance of an apnea test for brain death determination in a patient receiving venoarterial extracorporeal membrane oxygenation. *J Cardiothorac Vasc Anesth*. 2014;28(4):1027-9.
19. Pirat A, Komürücü O, Yener G, Arslan G. Apnea testing for diagnosing brain death during extracorporeal membrane oxygenation. *J Cardiothorac Vasc Anesth*. 2014;28(1):e8-e9.
20. Smilevitch P, Lonjaret L, Fourcade O, Geeraerts T. Apnea test for brain death determination in a patient on extracorporeal membrane oxygenation. *Neurocrit Care*. 2013;19(2):215-7.
21. Goswami S, Evans A, Das B, Prager K, Sladen RN, Wagener G. Determination of brain death by apnea test adapted to extracorporeal cardiopulmonary resuscitation. *J Cardiothorac Vasc Anesth*. 2013;27(2):312-4.

22. Mendes PV, Moura E, Barbosa EV, Hirota AS, Scordamaglio PR, Ajjar FM, Costa EL, Azevedo LC, Park M; ECMO Group. Challenges in patients supported with extracorporeal membrane oxygenation in Brazil. *Clinics (Sao Paulo)*. 2012;67(12):1511-5.
23. Talahma M, Degeorgia M. Apnea testing for the determination of brain death in patients supported by extracorporeal membrane oxygenation. *J Neurol Res*. 2016;6(1):28-34.
24. Migliaccio ML, Zagli G, Cianchi G, Lazzeri C, Bonizzoli M, Cecchi A, et al. Extracorporeal membrane oxygenation in brain-death organ and tissues donors: a single-centre experience. *Br J Anaesth*. 2013;111(4):673-4.
25. Saleh A, Danckers M, Grewal J, Urbina J, Ramirez J. Brain death determination on veno-arterial extracorporeal membrane oxygenator (VA-ECMO). *Chest*. 2019;156(4 Suppl):A122-A123.
26. Cove ME. Disrupting differential hypoxia in peripheral veno-arterial extracorporeal membrane oxygenation. *Crit Care*. 2015;19:280.
27. Park M, Mendes PV, Zampieri FG, Azevedo LC, Costa EL, Antoniali F, Ribeiro GC, Caneo LF, da Cruz Neto LM, Carvalho CR, Trindade EM; ERICC research group; ECMO Group Hospital Sírio Libanês and Hospital das Clínicas de São Paulo. The economic effect of extracorporeal membrane oxygenation to support adults with severe respiratory failure in Brazil: a hypothetical analysis. *Rev Bras Ter Intensiva*. 2014;26(3):253-62.
28. Brasil. Conselho Federal De Medicina (CFM). Resolução Nº 1.826, de 24 de outubro de 2007. Dispõe sobre a legalidade e o caráter ético da suspensão dos procedimentos de suportes terapêuticos quando da determinação de morte encefálica de indivíduo não-doador. Brasília: DOU Diário Oficial da União. Publicado no D.O.U de 06 de dezembro de 2007, Seção I, p.133.